

PROTOCOLO CLÍNICO

Acidente por aranha do gênero *Loxosceles* “Aranha marrom”

Mecanismo de ação do veneno:

O mecanismo de ação do veneno loxoscélico resulta, principalmente, da atividade tipo esfingomielinase D, podendo ocasionar dermonecrose local (loxoscelismo cutâneo) e, mais raramente, hemólise intravascular (loxoscelismo cutâneo-hemolítico ou cutâneo-visceral).

Quadro clínico:

- **Loxoscelismo cutâneo:**
 - **É o mais comumente observado;**
 - A picada é inicialmente pouco valorizada (dor de pequena intensidade);
 - Nas primeiras horas pós-picada (2-8 horas): a lesão é geralmente incaracterística (edema leve e eritema no local da picada);
 - Posteriormente, dentro das primeiras 12-24 horas, o local acometido pode evoluir com palidez mesclada com áreas equimóticas (“placa marmórea”), instalada sobre uma região endurecida (empastamento doloroso, percebido a palpação), cercado por eritema de tamanho variável;
 - Também podem ser observadas vesículas e/ou bolhas sobre a área endurecida, com conteúdo sero-sanguinolento ou hemorrágico; algumas vezes, no início, o aspecto pode ser “herpetiforme”. A endureção e a dor em queimação se intensificam, acompanhando a progressão da placa marmórea e do eritema;
 - A lesão cutânea tende a se estender gravitacionalmente, podendo evoluir para necrose seca que, quando destacada, pode deixar uma úlcera de profundidade e extensão variáveis, que pode levar semanas para cicatrizar.
 - Mais raramente, pode ser observada uma forma predominantemente edematosa, principalmente quando a picada ocorre em áreas de tecido frouxo (ex. face).
 - É comum a queixa de manifestações inespecíficas como febre, mal-estar geral, fraqueza, náusea, vômitos, mialgia;
 - A presença de exantema do tipo morbiliforme ou escarlatiforme reforça a hipótese diagnóstica de loxoscelismo.

- **Loxoscelismo cutâneo-hemolítico (cutâneo-visceral):**
 - **Forma mais grave do loxoscelismo, ocorrendo com maior frequência nas regiões com predomínio da espécie *Loxosceles laeta*, como no estado de Santa Catarina.**
 - Hemólise intravascular, de intensidade variável, sem associação direta com a extensão da lesão cutânea, tendo como principais complicações a insuficiência renal aguda por necrose tubular;
 - As manifestações clínicas (anemia, icterícia e hemoglobinúria) se instalam geralmente nas primeiras 24 horas pós - picada.
 - Mais raramente, há descrição de pacientes que evoluem com coagulação intravascular disseminada (CIVD).

Diagnóstico diferencial:

Dependendo da fase evolutiva da lesão, algumas afecções dermatológicas como picadas de inseto, dermatite alérgica, abscesso cutâneo, lesões herpéticas, ectima gangrenoso, fascíte necrosante, leishmaniose cutânea, pioderma gangrenoso, fase inicial da Doença de Lyme (borreliose), e fitofotodermatose, entre outras.

Exames complementares:

- **Não há, na rotina, exames específicos para o diagnóstico;**
- Hemograma completo visando acompanhamento de evolução para hemólise; Billirrubina Total e Frações (BTF) e Desidrogenase Lática (DHL);
- Caso o paciente evolua com hemólise, devem ser solicitados: hemograma completo, contagem de reticulócitos, dosagem da haptoglobina e de bilirrubinas, perfil renal (uréia, creatinina e eletrólitos), coagulograma, perfil hepático [transaminases e gama-glutamil transpeptidase (gama-GT)], enzimas musculares (creatinquinase total e DHL), e sedimento urinário.

Classificação clínica quanto à gravidade:

- **Loxoscelismo cutâneo**
 - **Leve** - Lesão incomum sem alterações clínicas ou laboratoriais. Se a lesão permanecer incomum é fundamental a **identificação da aranha no momento do acidente** para confirmação do caso. O paciente deve ser acompanhado durante pelo menos 72 horas, uma vez que mudanças no aspecto da lesão ou a presença de manifestações sistêmicas exigem reclassificação da gravidade.
 - **Moderado** - Presença de **lesão “característica”** ou altamente sugestiva (palidez ou placa marmórea, **menor de três centímetros** no seu maior diâmetro, **incluindo a área de endureção**), e dor em queimação ou a presença de lesão sugestiva (equimose, endureção, dor em queimação).
 - **Grave** - Presença de lesão extensa (palidez ou placa marmórea, **maior de três centímetros** no seu maior diâmetro, **incluindo a área de endureção**), e dor em queimação intensa.

OBS.: A extensão do eritema não é significativa para avaliar a gravidade da lesão.

- **Loxoscelismo cutâneo-hemolítico**

A presença de hemólise, independente do tamanho da lesão cutânea e do tempo decorrido pós-acidente, classifica o quadro como grave.

Tratamento:

- **Geral:**

Corticosteróides – A prednisona é a droga de escolha, na dose de 0,5-1mg/kg/dia em crianças (máximo de 40mg/dia) e 40mg/dia em adultos, por via oral, durante períodos de 5 a 10 dias. Essa dose deve ser fracionada a cada 12 horas. Avaliar o risco/benefício da administração do corticosteróide especialmente em pacientes com diabetes, glaucoma, hipertireoidismo e úlcera péptica em atividade.

Analgésico – Em geral, a administração de dipirona (5-10mg/kg/dose, em crianças; 500mg/dose, em adultos) é suficiente para o controle da algia. Entretanto, em alguns casos a dor pode ser muito importante, sendo indicado o uso de medicamentos como a associação paracetamol-codeína (apresentações contendo 500 mg de paracetamol associadas à 7,5 ou 30 mg

de codeína). As doses de paracetamol são as mesmas acima citadas. Em relação à codeína, as seguintes doses devem ser respeitadas: crianças, 0,5-1 mg/kg/ a cada 4 a 6 horas; adultos, 15-30 mg, no mesmo intervalo.

Hidratação – Pacientes com a **forma cutâneo-hemolítica** devem ser mantidos com boa hidratação, tendo como objetivo uma adequada perfusão renal, a fim de prevenir a necrose tubular aguda.

Nas formas hemolíticas que evoluem com insuficiência renal aguda, avaliar a necessidade de terapêutica dialítica, além da reposição de concentrados de hemácias em hemólises intensas.

○ **Tratamento da lesão dermonecrotica:**

Desde o início do quadro local, visto a desvitalização tecidual, o fundamental é a limpeza da lesão, visando prevenir a infecção secundária. O desbridamento da crosta necrótica deve ser realizado apenas quando houver a delimitação da mesma, o que costuma ocorrer após a segunda semana. A retirada da crosta necrótica muitas vezes resulta em úlcera com presença de fibrina, tecido gorduroso desvitalizado, podendo ser indicado o desbridamento químico. Em situações onde haja perda tecidual importante, avaliar a necessidade de enxerto ou correção de cicatrizes.

● **Específico:**

Soroterapia o mais precocemente possível nos casos de loxoscelismo cutâneo grave e nos cutâneo-hemolíticos. Dados experimentais revelam que a eficácia da soroterapia é reduzida após 36 horas do acidente.

No loxoscelismo-cutâneo, não há, até o momento, evidências que o antiveneno (soroterapia) tenha alguma eficácia depois de 48 horas pós-picada.

Em relação à forma cutâneo-hemolítica, a soroterapia está indicada a qualquer momento em que for diagnosticada a hemólise, independente do tempo decorrido pós-acidente. As recomendações para a utilização do antiveneno dependem da classificação de gravidade e estão contidas no organograma apresentado a seguir. O tratamento específico pode ser realizado com o soro antiloxoscélico (SALox) e, na ausência deste, com soro antiaracnídico (SAA).

Quadro 1: Classificação clínica de gravidade dos acidentes causados por aranhas do gênero *Loxosceles* e tratamentos propostos.

ACIDENTE	CLASSIFICAÇÃO	MANIFESTAÇÕES CLÍNICAS	TRATAMENTO
Loxoscelismo cutâneo	LEVE	<ul style="list-style-type: none"> Lesão incharacterística^a; Sem comprometimento do estado geral^b; Sem sinal de hemólise^c; A identificação da aranha é necessária para confirmação do caso. 	<ul style="list-style-type: none"> Sintomático^f; Orientar o paciente a retorno diário, a cada 12 horas.
	MODERADO	<ul style="list-style-type: none"> Lesão provável^d ou “característica”^e (com placa marmórea < 3cm); Com ou sem comprometimento do estado geral^b; Sem sinal de hemólise^c. 	<ul style="list-style-type: none"> Prednisona: 5 dias <ul style="list-style-type: none"> ○Adulto: 40 mg/dia ○Criança: 0,5-1 mg/kg/dia (máximo 40 mg/dia) Sintomático^f;

	GRAVE	<ul style="list-style-type: none"> • Lesão “característica”^e (com placa marmórea > 3cm); • Com ou sem comprometimento do estado geral^b; • Sem sinal de hemólise^c. 	<ul style="list-style-type: none"> • SALox/SAA IV: 5 ampolas • Prednisona: 7 dias <ul style="list-style-type: none"> ○Adulto: 40mg/dia ○Criança: 0,5-1 mg/kg/dia (máximo 40 mg/dia) • Sintomático^f;
Loxoscelismo cutâneo-hemolítico	GRAVE	<ul style="list-style-type: none"> • Presença ou não de lesão local significativa e dor; • Hemólise^c confirmado por exames complementares. 	<ul style="list-style-type: none"> • SALox/SAA IV: 10 ampolas • Prednisona: 7 dias <ul style="list-style-type: none"> ○Adulto: 40 mg/dia ○Criança: 0,5-1 mg/kg/dia (máximo 40 mg/dia) • Sintomático^f; • Hidratação adequada visando manter boa perfusão renal

SALox/SAA IV: soro antiloxoscélico OU soro antiaracnídico, intravenoso.

^a. **Lesão incaracterística:** eritema, prurido, bolha de conteúdo seroso com ou sem endureção e dor de pequena intensidade.

^b. **Alteração do estado geral:** cefaléia, febre nas primeiras 24 horas, mialgia, náusea, vomito, exantema (*rash*).

^c. **Sinal de hemólise (anemia aguda):** palidez cutâneo-mucosa decorrente da anemia, icterícia, urina escura (hemoglobinúria), confirmada na análise laboratorial (no hemograma observa-se diminuição da hemoglobina, aumento dos reticulócitos, aumento da bilirrubina indireta e diminuição da haptoglobina).

^d. **Lesão provável:** presença de eritema, equimose com ou sem endureção, exantema.

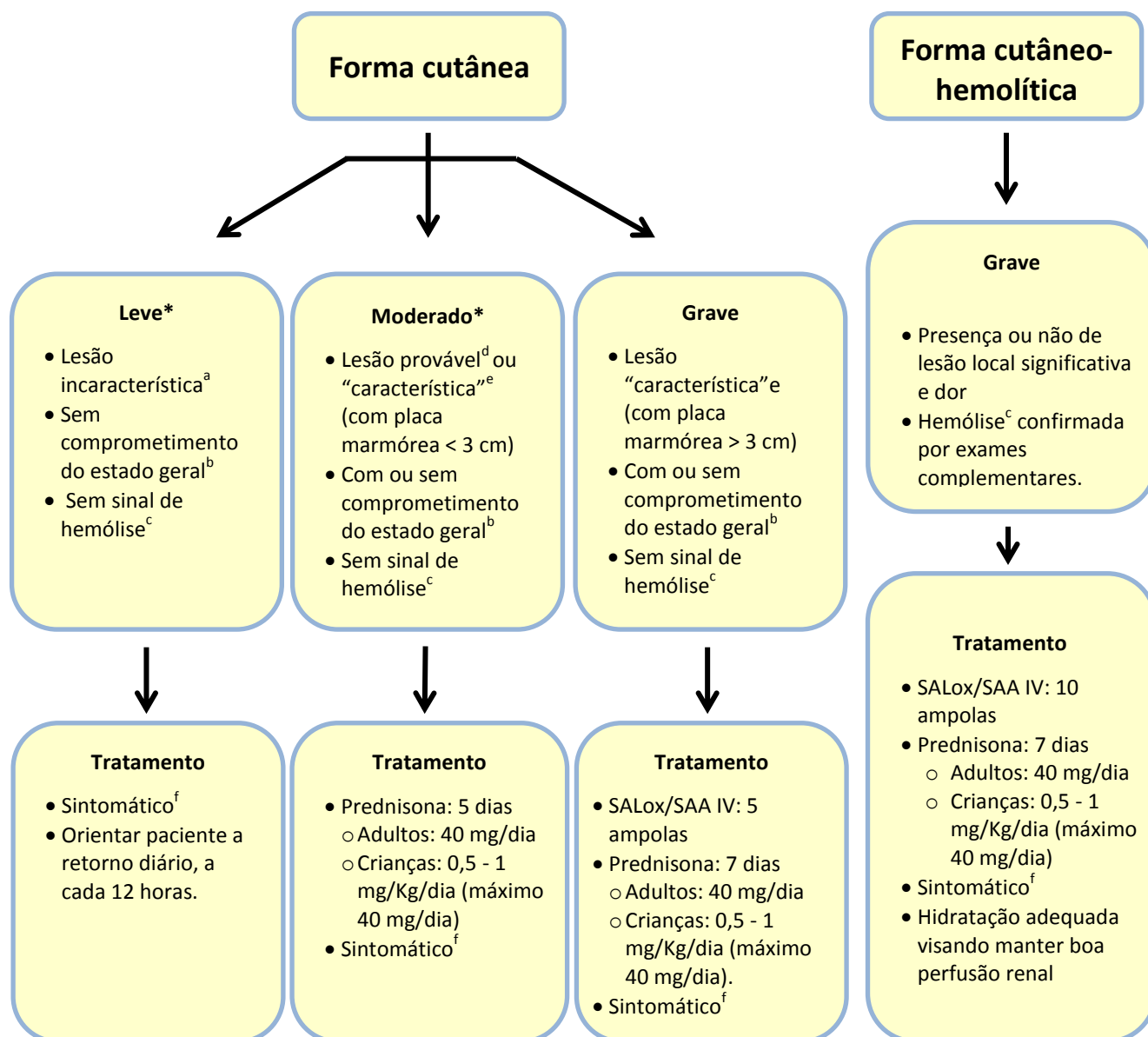
^e. **Lesão “característica” ou altamente sugestiva:** eritema, endureção, palidez ou placa marmórea, bolha, necrose.

^f. **Sintomático:** analgésico, anti-histamínico, corticóide tópico.

Prognóstico:

Na grande maioria dos casos é bom. O tempo necessário para cicatrização da úlcera, por segunda intenção, está relacionado à perda tecidual, podendo demorar meses para a cicatrização completa em casos de lesões extensas e profundas.

ACIDENTE LOXOSCÉLICO (“Aranha marrom”)



SALox/SAA IV: soro antiloxoscélico OU soro antiaracnídico, intravenoso.

^a. **Lesão inaracterística:** eritema, prurido, bolha de conteúdo seroso com ou sem endureção e dor de pequena intensidade.

^b. **Alteração do estado geral:** cefaléia, febre nas primeiras 24 h, mialgia, náusea, vomito, exantema (*rash*).

^c. **Sinal de hemólise (anemia aguda):** palidez cutâneo-mucosa decorrente da anemia, icterícia, urina escura (hemoglobinúria), confirmada na análise laboratorial (no hemograma diminuição da séria vermelha, aumento dos reticulócitos, aumento da bilirrubina indireta, DHL, diminuição da haptoglobina).

^d. **Lesão provável:** presença de eritema, equimose com ou sem endureção, exantema.

^e. **Lesão característica:** eritema, endureção, palidez ou placa marmórea, bolha, necrose.

^f. **Sintomático:** analgésico, anti-histamínico, corticóide tópicos.